

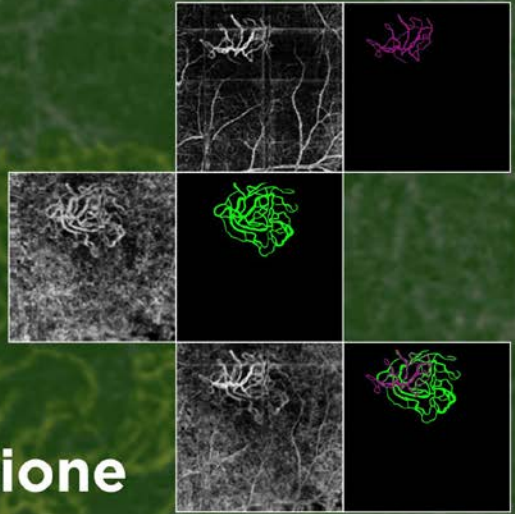
20 crediti ECM

Per Oculisti e Ortottisti

CORSO FAD

DIRETTORI SCIENTIFICI: Marco Rispoli,
Maria Cristina Savastano, Bruno Lumbroso

AngioOCT, basi, applicazioni cliniche, difficoltà di Interpretazione



Principi e Tecnologia

Terminologia

Interpretazione dell'Angio OCT

Problemi pratici dell'Angiografia OCT. Suggerimenti e accorgimenti

Angiografia OCT della struttura vascolare normale della retina

Valutazione quantitativa in Angiografia OCT

Neovasi nelle degenerazioni maculari: neovascolarizzazione coroidale essudativa e non essudativa

Evoluzione dei neovasi dopo terapia

L'Angiografia-OCT nella Degenerazione Maculare Correlata all'Età Secca o Atrofica

Aspetti Angio OCT dell'attività e della quiescenza dei neovasi

Angiografia OCT nella vasculopatia coroideale polipoide

Altre eziologie delle neovascolarizzazioni della coroide: miopia

Neovascolarizzazione coroideale nelle malattie non-AMD

Retinopatia diabetica e Angiografia OCT

Occlusioni di branca o della vena centrale

Altre applicazioni cliniche dell'Angiografia OCT - Malattie della retina

Fluorangiografia e Angiografia OCT: Vantaggi e svantaggi

Come redigere un referto Angio OCT